

# Indicazioni e Tecnica dello Stenting Carotideo

*Bernhard Reimers*

## Introduzione

Il 20-40% degli ictus cerebrali è legato alla presenza di lesioni ateromasiche a livello delle arterie carotidee extracraniche [1]. Ampi studi randomizzati hanno dimostrato che la rimozione chirurgica della placca mediante endoarterectomia è superiore alla terapia medica antiaggregante nella prevenzione dell'ictus in caso di lesioni realizzanti una stenosi superiore al 60%, in pazienti con sintomi neurologici correlabili alla lesione, e superiore al 70-80%, in pazienti asintomatici [2-6]. Nel trattamento di stenosi carotidee extracraniche lo stenting dell'arteria carotidea (CAS: Carotid Artery Stenting) sta emergendo come alternativa all'endoarterectomia chirurgica (CEA: Carotid Endarterectomy) [7,8]. Dopo il pionieristico approccio d'angioplastica carotidea con palloncino, eseguita nel 1979 da Mathias [9], oggi, la quasi totalità dei trattamenti percutanei implica l'impiego di uno stent. Inizialmente il trattamento con stent era riservato a pazienti con stenosi carotidee significative che presentavano un aumentato rischio operatorio. L'aumentato rischio poteva essere dovuto tra l'altro all'occlusione della carotide controlaterale, alla presenza di lesioni molto distali, difficilmente raggiungibili dal chirurgo, alla presenza di anomalie anatomiche come il collo taurino e alla presenza di comorbidità cardiache e/o polmonari gravi. Da metà degli anni novanta assistiamo ad un radicale cambiamento delle indicazioni allo stenting carotideo. Dalle indicazioni inizialmente assai restrittive, si è passato ad

un'applicazione elettiva per quasi tutti i pazienti con solo poche controindicazioni quali la presenza di trombo fresco o di lesioni critiche distali ed intracraniche. L'ampliamento delle indicazioni è dovuta ad una progressiva riduzione delle complicanze neurologiche periprocedurali che a sua volta è principalmente legata a due fattori. Il primo è la messa a punto della tecnica di stenting. Il secondo è l'utilizzo di sistemi di protezione cerebrale. Infatti, nei più recenti studi pubblicati, tutti con l'impiego routinario di protezione cerebrale, è stata riscontrata una bassa incidenza di stroke e morte, confrontabile con i migliori risultati riportati per il trattamento chirurgico [10-17].

## Tecnica dello stenting carotideo

Il radiologo Klaus Mathias di Dortmund, eseguendo per primo l'angioplastica e lo stenting carotideo, utilizzava tecniche che derivavano dalla sua esperienza nell'interventistica periferica [9]. Inizialmente furono utilizzate guide 0.035" con le quali si crossava direttamente la lesione, che successivamente era trattata con palloncino e stent in assenza di una diretta visualizzazione angiografica, utilizzando la colonna vertebrale come landmark anatomico. Importanti modifiche della tecnica erano introdotte nel corso degli anni novanta anche grazie alle esperienze accumulate nell'interventistica coronaria. Il gruppo del Cardiologo Gary Roubin, prima in Alabama e adesso a New York, ha il merito di aver migliorato notevolmente la tecnica dello stenting carotideo,

con l'utilizzazione d'introduttori lunghi avanzati in carotide comune per la visualizzazione della stenosi con mezzo di contrasto e di guide e palloncini a più basso profilo usati per l'interventistica coronaria [7]. Tutti gli aspetti tecnici dello stenting carotideo discussi in seguito vogliono proporre soluzioni di trattamento adeguate a ridurre al minimo il rischio di complicanze periprocedurali.

## Accesso vascolare

Preferiamo l'accesso dall'arteria femorale che consente una più facile incannulazione delle carotidi comuni. Solo in caso d'occlusione delle femorali o insuccesso d'incannulazione della carotide comune dalle femorali utilizziamo l'accesso brachiale. In tal caso, usiamo la brachiale destra per il trattamento della carotide sinistra e la brachiale sinistra per il trattamento della carotide destra. L'uso dell'arteria radiale è stato descritto. Riteniamo in ogni modo che introduttori armati 6 French, che presentano un diametro esterno >7.5 French, sono sconsigliabili per l'alta incidenza di spasmo arterioso protratto; sono pertanto preferibili cateteri guida 7 French sebbene di considerevoli dimensioni per l'arteria radiale.

## Cateteri diagnostici

L'incannulazione selettiva dell'arteria carotide comune mediante catetere diagnostico è necessaria sia per l'acquisizione di adeguate immagini angiografiche che per l'avanzamento di guide di supporto. Solitamente si utilizzano cateteri tipo Judkins curva destra.

Possibili alternative, sono l'Amplatz destro in caso di origine ad angolo acuto dell'arteria carotide comune di sinistra e il catetere da mammaria interna per l'accesso brachiale o radiale. Per iniziare un serio programma di diagnostica ed interventistica carotidea sono indispensabili alcuni cateteri specifici, anche se di raro utilizzo. Questi sono i cateteri Headhunter, Vitek o Simoons che permettono, dopo un breve tempo d'apprendimento dell'operatore, d'incannulare stabilmente le arterie carotidi anatomicamente più difficili grazie alla curva del catetere posizionata nell'aorta ascendente. Le dimensioni dei cateteri diagnostici variano dai 4 ai 6 French. Anche con un catetere 4 French, posizionato selettivamente in carotide, si può ottenere un'angiografia carotidea di buona qualità; inoltre, questi cateteri più sottili sono teoricamente più morbidi e meno traumatici. Salvo che per i casi molto semplici, è raccomandabile avanzare il catetere sulla guida 0.035". Solitamente utilizziamo guide idrofiliche Terumo, molto morbide e poco traumatiche, che in ogni modo non vanno avanzate oltre la biforcazione carotidea. L'angiografia carotidea è parte integrante dell'intervento di CAS e va eseguita con la massima cura, per ridurre al minimo l'incidenza di complicanze tromboemboliche. Va ricordato che in più del 25% delle angiografie cerebrali diagnostiche sono stati documentati con la risonanza magnetica lesioni cerebrali focali. Queste lesioni, generalmente del tutto asintomatiche sono verosimilmente attribuibili a dislocazione di frammenti di placca dall'arco aortico e dagli osti delle arterie carotidee. E' da consigliare, almeno nei primi casi d'angioplastica, di eseguire un'angiografia intracranica nelle due proiezioni antero-posteriore e laterale prima dell'intervento. Si ottengono così informazioni su eventuali lesioni stenotiche intracraniche e un'immagine basale della vascolarizzazione intracranica, che può essere molto

utile nella risoluzione di complicazioni emboliche.

#### *Accesso in arteria carotide comune*

Il fattore più decisivo per il successo tecnico di una procedura di CAS, è costituito dalla possibilità di ottenere l'accesso all'arteria carotide comune con un introduttore lungo o un catetere guida. In tutte le esperienze pubblicate, la prima causa d'insuccesso procedurale, è l'impossibilità di avanzare un introduttore o catetere guida nell'arteria carotide comune a causa di un difficile take-off dal tronco anonimo o dall'arco aortico o d'importanti kinking o coiling della carotide comune stessa.

L'introduttore lungo di 6 o 7 French è lo strumento preferito per l'incannulazione della carotide comune dalla scuola di Roubin. Per quest'approccio è necessario il posizionamento di un catetere diagnostico relativamente distale nella carotide comune. Per avanzare il catetere nel vaso è utilizzabile la tecnica del "push and pull" del catetere sulla guida floppy 0.035". Successivamente si posiziona una guida 0.035" lunga (220-260 cm) nella carotide esterna. Generalmente usiamo guide d'elevato supporto di tipo stiff-type o stiff-Amplatz. Per facilitare il passaggio della guida nella carotide esterna, evitando di crossare la lesione della carotide interna con possibile dislocazione di materiale, può essere utile l'applicazione angiografica del "road-mapping" che permette una visualizzazione dei vasi anche senza ulteriore iniezione di contrasto. Dopo aver posizionata la guida nella carotide esterna si rimuove il catetere diagnostico e si avanza lentamente l'introduttore con il suo persuasore interno. Particolare attenzione può richiedere il passaggio dell'introduttore dall'aorta o dal tronco anonimo nella carotide. Consigliamo di osservare questo passaggio in scopia. Una parziale ritenzione del persuasore (o dilatatore) presente nell'interno

dell'introduttore può essere utile per passare curve molto angolate. L'introduttore è avanzato fino a poco prima della biforcazione, quindi persuasore e guida vengono rimossi. Introduttori utilizzati sono quelli armati della Arrow o gli *shuttle* della Cook, che presentano oltre che ad un'accettabile flessibilità anche sufficiente stabilità per non piegarsi dopo rimozione del persuasore.

Il catetere guida, di 7 o 8 French di diametro, è il secondo, più economico sistema d'accesso in carotide comune. Si possono utilizzare cateteri coronarici tipo Judkins destro per entrambe le carotidi, il multipurpose per la carotide destra e in casi più difficili l'Hockey-stick o un catetere per mammaria per la carotide sinistra. Generalmente si avanzano i cateteri guida in carotide comune direttamente sulla guida 0.035". I cateteri guida coronarici sono posizionati all'imbocco delle carotidi comuni. In genere danno sufficiente supporto per eseguire l'angioplastica, grazie agli stent a basso profilo e sistemi di protezione disponibili anche con guide di supporto. Esistono attualmente cateteri guida specifici, con punta e segmento distale di 5 cm molto morbidi, che permettono un'avanzamento più distale del catetere nella carotide comune. Questi cateteri (Guider, Boston), sono al momento disponibili nelle curve multipurpose e 40°.

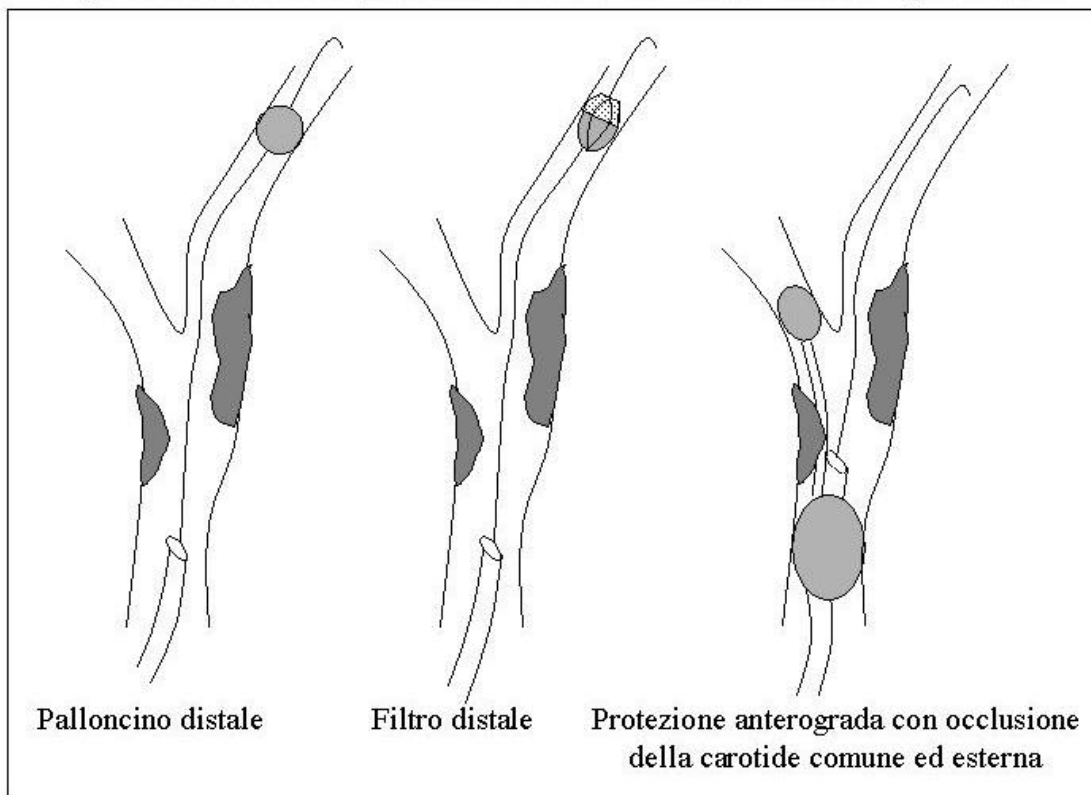
Non è facile suggerire quale delle due tecniche, l'introduttore lungo o il catetere guida, sia la migliore. La tecnica dell'introduttore, che prevede catetere diagnostico, incannulazione della carotide esterna con guida di supporto da scambio e l'introduttore stesso è sicuramente più complessa e più costosa. Il maggior vantaggio è che si avanza l'introduttore in maniera molto controllata dall'aorta in carotide comune con la punta dell'introduttore rastremata dal persuasore, riducendo così il rischio di dislocazione di placca con possibili embolizzazione nel cervello. Inoltre, l'introduttore una

volta posizionato in carotide comune garantisce un elevato supporto per completare la

frammenti all'endoarterectomia [18,19]. Per ridurre la possibilità di

rispetto chirurgica 0.014" che nella porzione distale presenta un palloncino che si può gonfiare e sgonfiare attraverso un

**Figura 1: Sistemi di protezione cerebrale durante stenting carotideo**



procedura di stenting. La tecnica del catetere guida, che solitamente è più semplice, più veloce e meno costosa, comporta un teorico incremento del rischio d'embolizzazione in caso d'arco aortico con severe alterazioni ateromasiche. In caso d'insuccesso d'incannulazione con una tecnica è chiaramente possibile passare all'altra. Nel caso in cui l'accesso in carotide comune risulti difficoltoso, consigliamo di sospendere i tentativi dopo 30 minuti e rivalutare il trattamento chirurgico, perché sia nella nostra esperienza sia in quella di altri centri si sono verificate complicanze maggiori proprio dopo prolungate manovre con cateteri nell'arco aortico.

**Sistemi di protezione**

Studi con il Doppler transcranico hanno dimostrato che lo stenting carotideo è associato ad una maggiore embolizzazione di

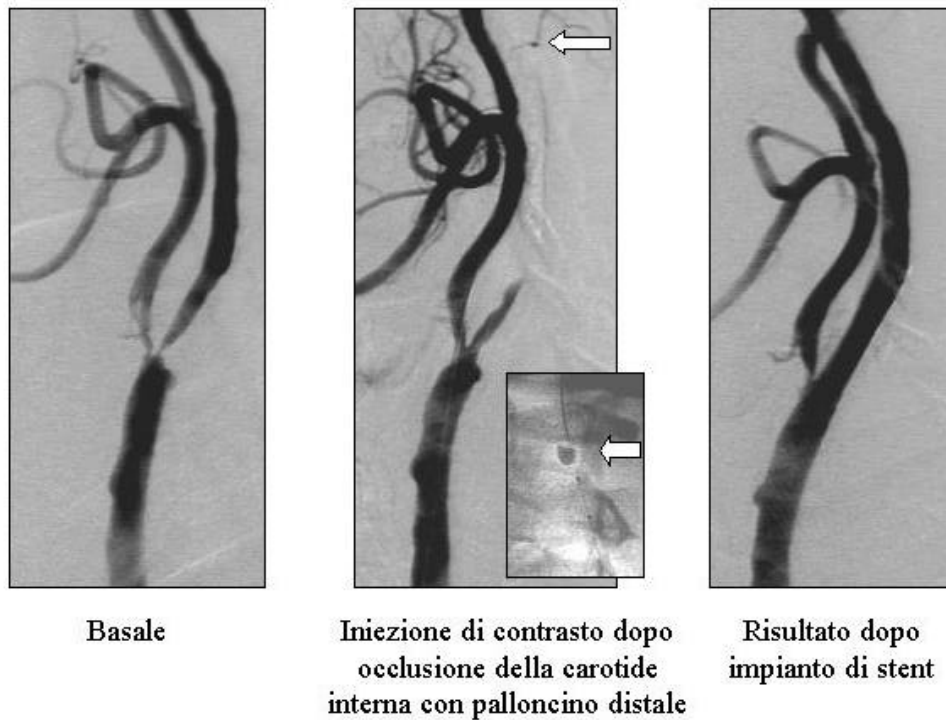
queste embolizzazioni, che possono causare complicanze neurologiche periprocedurali [20], sono stati proposti diversi sistemi di protezione cerebrale. Il primo sistema, un palloncino d'occlusione distale, fu sviluppato e usato per la prima volta nel 1990 da Theron [10]. Attualmente sono utilizzati 3 diversi approcci per la protezione cerebrale: due sistemi di protezione distale, quali i palloncini occlusivi distali e i filtri, e la protezione prossimale con occlusione delle carotidi comune ed esterna (figura 1). L'analisi istopatologica dei detriti raccolti con i vari sistemi di protezione ha dimostrato che si tratta di frammenti di placca ateromastica dislocata durante lo stenting carotideo [14,17].

*Palloncini occlusivi distali*

Sono il primo sistema di protezione usato su ampia scala [13,14]. Consistono in una guida

sottilissimo canale contenuto nella guida stessa (Percusurge/Guardwire;Medtronic) (figura 2). Si attraversa la lesione con la guida posizionando il palloncino distalmente alla stenosi, dove è gonfiato fino a bloccare il flusso del sangue nella carotide interna. Successivamente si effettua la procedura d'angioplastica e stenting. Infine si avanza un catetere per aspirazione sulla guida e si aspira la colonna di sangue contenuta nella carotide interna a monte del palloncino. Si eliminano così eventuali detriti dislocati durante lo stenting. In seguito si sgonfia il palloncino e si ritira la guida. Vantaggi del sistema sono il basso profilo (2.2F) e la buona torqueability del sistema. Possibili svantaggi sono che l'occlusione non è tollerata dal 6-10% dei pazienti [14] e l'impossibilità di visualizzazione con mezzo di contrasto durante il gonfiaggio.

Figura 2: Stenting carotideo con protezione con palloncino distale



*Sistemi di filtri distali*

I filtri di protezione consistono in una struttura (o scheletro) metallica ricoperta da una membrana di polietilene o una

rete fitta di fili di nitinol, che presentano fori che variano di diametro dai 80 ai 200  $\mu\text{m}$  [11,12,15,16] (figura 3). I filtri sono generalmente fissati alla porzione distale di una guida

0.014". Durante la procedura, i filtri sono avvolti all'interno di un catetere di rilascio con il quale sono portati distalmente alla stenosi. In presenza di stenosi serrate da placche calcifiche o

Figura 3: Stenting carotideo con protezione con filtro distale

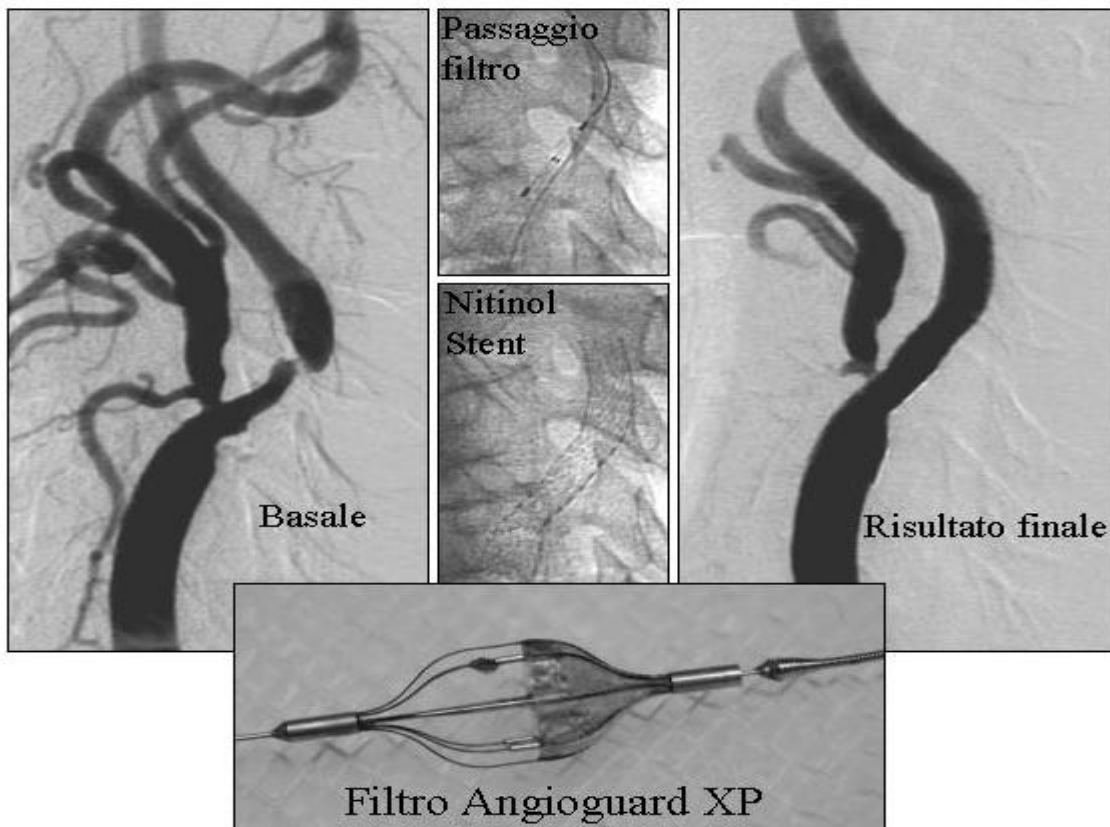
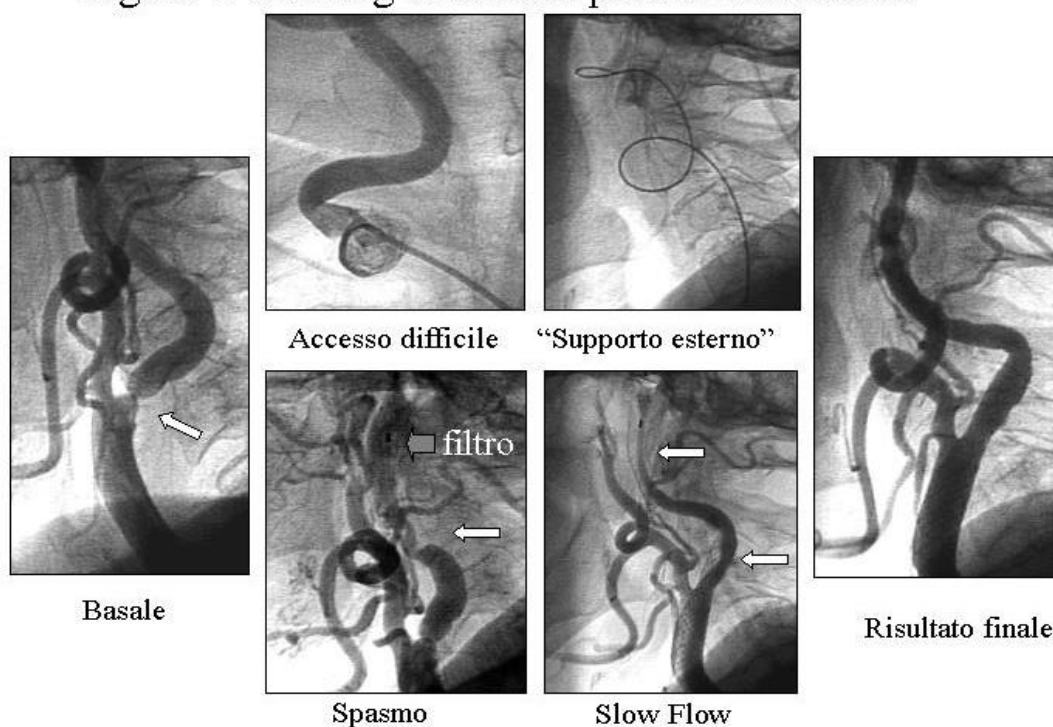


Figura 4: Stenting carotideo: possibili difficoltà



molto fibrose il passaggio del filtro chiuso può risultare impossibile. Generalmente, dopo una delicata predilatazione usando palloncini coronarici di diametri di 2-2.5 mm, si riesce a passare la stenosi con il catetere di rilascio con il filtro. Passata la lesione, si avanza il sistema fino a poca distanza dal sifone e si espande il filtro ritirando il catetere di rilascio. A fine procedura si chiude il filtro con un catetere da ritiro e si rimuove dalla carotide. Possibili complicazioni legate al filtro sono il vasospasmo dovuto alla presenza della guida all'interno del vaso, solitamente reversibile con la somministrazione intracarotidea di nitrati (figura 4). Una parziale o completa occlusione del vaso può essere dovuta all'occlusione dei pori da parte del materiale embolizzato o aggregato all'interno del filtro. Questa riduzione del flusso si risolve con la rimozione del filtro. Per evitare l'aggregazione nel filtro consigliamo comunque una adeguata anticoagulazione (ACT tra 250 e 300 secondi). Esistono un gran numero di filtri di protezione di seconda o terza

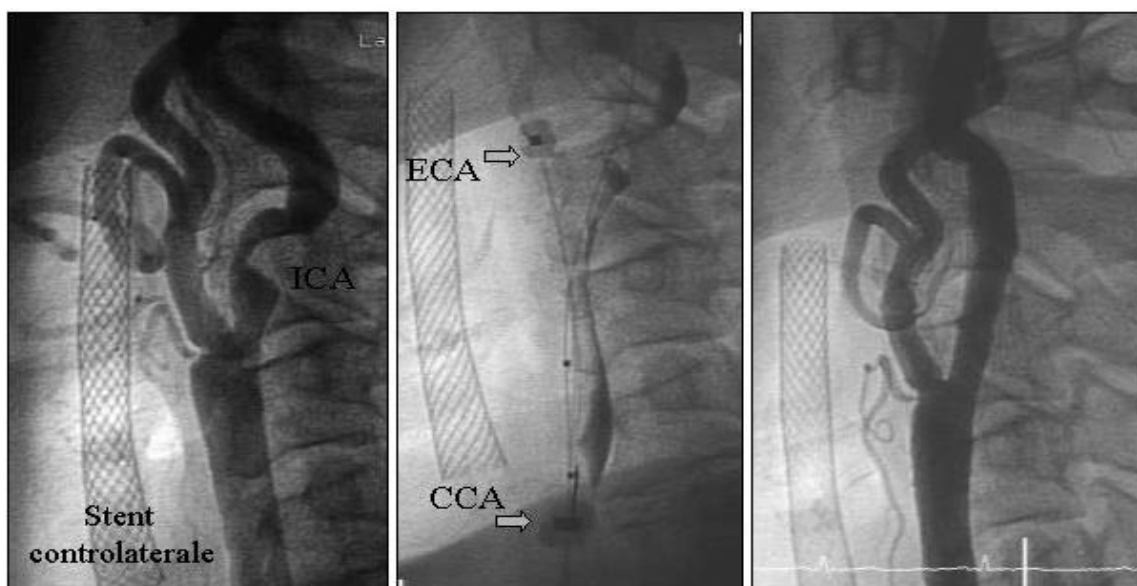
generazione di sviluppo. Le caratteristiche tecniche che un buon filtro di protezione deve soddisfare sono il basso profilo (<3.2 French), l'adeguata torqueability per passare anche in vasi tortuosi e, una volta aperto, l'adeguata apposizione alle pareti del vaso distale per garantire una protezione più completa possibile. Quest'ultima può essere ottenuta con filtri di vari diametri o con filtri con struttura molto elastica che si adattano a vasi di diametri diversi.

#### *Sistemi di protezione prossimale*

I sistemi di protezione distali, palloncino occlusivo o filtro, presentano lo svantaggio di dover superare la lesione prima di essere gonfiati o aperti [21]. Questo primo passaggio comporta un rischio d'embolizzazione durante una prima fase "non protetta" della procedura. I sistemi di protezione prossimali invece permettono di attuare una protezione cerebrale prima del passaggio di qualsiasi tipo di device attraverso la stenosi. Questi sistemi consistono di un introduttore lungo con presenza di

un palloncino all'estremità distale che è gonfiato in carotide comune. Un secondo palloncino gonfiato nella carotide esterna garantisce il blocco totale di flusso anterograde nella carotide interna (figura 5). I sistemi di protezione prossimali sfruttano le connessioni vascolari cerebrali del circolo di Willis. Grazie a questo circolo si instaura, dopo l'occlusione delle carotidi comune ed esterna, una pressione retrograda (back pressure) nella carotide interna. Dopo posizionamento dello stent, e prima dello sgonfiaggio dei palloncini in carotide comune ed esterna, si aspira il sangue presente nella carotide interna contenente possibili detriti dislocati. Il vantaggio della protezione prossimale è che l'intera procedura di stenting è protetta e, se applicata correttamente, non comporta nessun tipo d'embolizzazione. Svantaggi sono che non è tollerata da tutti i pazienti e che i due sistemi attualmente disponibili (Parodi, Arteria; Mo.Ma, Invatec) richiedono introduttori 10 o 11 French.

Figura 5: Stenting carotideo con protezione prossimale



Basale

Occlusione delle carotidi  
esterna e comune

Risultato finale

**Impianto dello stent**

Salvo che nel caso di trattamento di ristenosi intrastent, attualmente tutte le procedure d'angioplastica carotidea prevedono l'impianto elettivo di uno stent. Grazie allo stent si ottengono ottimi risultati immediati e a lungo termine, superiori all'angioplastica con palloncino semplice. Da un'iniziale strategia di predilatazione seguita dall'impianto dello stent siamo passati per la maggior parte delle lesioni allo stenting diretto. Solo in caso di lesioni molto severe (>90%) o calcifiche che possono far prevedere un difficile passaggio o una difficile espansione dello stent si effettua una predilatazione con palloncini coronarici di diametro di 3.5-4.0 mm. Si utilizzano in genere stent di diametro tra 6 e 9 mm prendendo come riferimento il diametro dell'arteria carotide comune distale. Nei casi più rari in cui si posiziona lo stent esclusivamente in arteria carotide interna, senza coprire la biforcazione, le dimensioni dell'endoprotesi sono scelte

secondo il diametro della carotide interna. Si usano stent relativamente lunghi che permettono di coprire l'intera lesione. La lunghezza degli stent varia dai 30 ai 40 mm e, al contrario di quanto dimostrato per lo stenting coronarico, non ci sono dati che indicano una relazione tra lunghezza dello stent e ristenosi. Lo stent è posizionato meno distalmente possibile, pur garantendo copertura dell'intera stenosi. Nella maggioranza dei casi lo stent è posizionato coprendo la biforcazione con l'origine della carotide esterna. Sono rarissimi i casi descritti d'occlusione della carotide esterna.

Nella carotide si utilizzano quasi esclusivamente stent autoespandibili, perché presentano un più basso rischio di deformazione o rottura rispetto agli stent balloon-expandable, in caso di movimenti bruschi o traumi del collo. Stent espandibili mediante palloncino sono usati in pratica solo in casi dove il posizionamento di uno stent autoespandibile non riesce. Lo stent più utilizzato in arteria carotide è il Carotid Wallstent (Boston). Questo stent definito come "mesh-wire" stent è oggi

disponibile con un profilo molto contenuto (5.5 French), con uno shaft flessibile e rapid-exchange, che permette l'uso di guide corte. La possibilità di richiudere uno stent rilasciato a metà permette un esatto posizionamento dell'estremità distale dello stent. Più recentemente sono stati introdotti gli stent autoespandibili al Nitinol (Precise, Cordis; Acculink, Guidant; X-act, MedNova; ecc.) che sono caratterizzati da una maggiore forza radiale e una maggiore adattabilità a tortuosità del vaso e a differenze di calibro tra carotide interna e carotide comune. Gli stent al nitinol, a causa del disegno a corone connesse da brevi ponti, non permettono un riposizionamento dello stent una volta ritirata la guaina di rilascio. Alcuni stent di nitinol sono a forma conica e presentano un diametro minore nella porzione distale, da posizionare nella carotide interna, e un diametro maggiore nella porzione prossimale, da posizionare nella carotide comune. Al momento attuale non possiamo dire quale disegno e quale materiale di stent dia i risultati a lungo termine migliori, perché non esistono studi

comparativi tra i diversi tipi di stent. Pertanto, la scelta dello stent più adeguato dipende dalla facilità di posizionamento con il minor rischio di complicanze acute.

Dopo l'impianto dello stent in quasi il 100% dei casi per ottenere un accettabile risultato angiografico, è necessaria una post-dilatazione dello stent con palloncino. Questa parte della procedura comporta un'importante rischio d'embolizzazione di materiale, e con l'ecografia transcranica è stato rilevato il più elevato numero di segnali proprio durante la post-dilatazione. A causa del rischio d'embolizzazione raccomandiamo, nonostante l'impiego di sistemi di protezione, l'utilizzo di palloncini di diametro sottodimensionato rispetto al diametro del vaso e pressioni di gonfiaggio non superiori a 10 atmosfere, previa somministrazione endovenosa di atropina. Per ridurre il rischio d'embolizzazione si effettua un unico breve gonfiaggio. Nello stenting carotideo, a contrario di quello coronario, non c'è alcun bisogno di ottenere una stenosi residua vicina allo 0%. Risultati angiografici con presenza di stenosi residua fino al 40%, ottenuti senza correre un eccessivo rischio d'embolizzazione, garantiscono ottimi risultati clinici ed ecografici sia immediati che a lungo termine.

#### *Protocollo farmacologico*

Prima dello stenting carotideo somministriamo aspirina 100-325 mg e ticlopidina (250 mg due volte al dì, iniziata almeno 3 giorni prima della procedura) o clopidogrel (75 mg al giorno se iniziato il giorno prima della procedura oppure 300 mg se somministrato immediatamente prima della procedura). Durante la procedura si somministra eparina 70-100 U / Kg mantenendo l'ACT tra 250 e 350 secondi. A fine procedura è consigliabile ripetere un ACT. In caso di valori > 250 secondi è consigliabile di neutralizzare l'eparina con solfato di portamina, per il possibile

rischio d'emorragie intracraniche. Poco prima della post-dilatazione consigliamo somministrare in vena a tutti i pazienti 1 mg di atropina per prevenire o attenuare eventuali bradicardie o asistolie. Durante la procedura teniamo pronti una infusione in pompa o flebo di dopamina da usare in caso di ipotensione prolungata.

Dopo la procedura si continua terapia con aspirina a tempo indeterminato e ticlopidina o clopidogrel per 1 mese. Nei sempre più frequenti casi di CAS che precedono gli interventi di bypass aorto-coronarico abbiamo ridotto il tempo della terapia antiaggregante associata (ticlopidina o clopidogrel più aspirina) a pochi giorni, mantenendo la sola aspirina senza osservare alcun problema. L'uso di farmaci inibitori della glicoproteina IIb/IIIa è sconsigliato durante le procedure di stenting carotideo [22,23].

#### *Collaborazione interdisciplinare*

E' importante una stretta collaborazione con i colleghi neurologi sia per la discussione delle indicazioni sia per la risoluzione d'eventuali complicanze. Un esperto d'eco-Doppler carotideo per un'affidabile valutazione funzionale e per il follow-up dei pazienti è necessario per un programma di stenting carotideo. La collaborazione collegiale, che comprende la discussione delle indicazioni e il possibile riferimento reciproco di pazienti, con i chirurghi vascolari e i neuroradiologi è auspicabile ma non sempre facile. E' innegabile che nel trattamento delle stenosi carotidee esiste un certo conflitto d'interesse. Nell'interesse del paziente la procedura dovrebbe essere eseguita dallo specialista che esegue la procedura con la più bassa incidenza di complicanze.

## **Risultati clinici dello stenting carotideo**

L'endoarterectomia chirurgica (CEA) è stata effettuata con ottimi risultati per molti anni e deve essere considerata il "gold standard" per il trattamento delle stenosi carotidee [2-6]. Per dimostrare l'uguaglianza o superiorità di una tecnica alternativa, bisogna criticamente valutare l'incidenza di complicanze periprocedurali e l'efficacia clinica a lungo termine dell'approccio terapeutico nuovo. L'efficacia clinica che è il vero obiettivo del trattamento si valuta negli anni di sopravvivenza senza stroke. Per valutare la sicurezza procedurale l'unico parametro valido è l'end-point combinato dell'incidenza di stroke/morte nei primi trenta giorni. Gli stroke includono quelli minori (non disabilitanti oppure non permanenti) ed i maggiori (disabilitanti e permanenti), ma non i TIA. La morte può essere da qualsiasi causa. Un'altra importante definizione riguarda i pazienti sintomatici ed asintomatici. Sono definiti sintomatici solo i pazienti che nei 6 mesi precedenti la procedura hanno subito un TIA, uno stroke oppure una amaurosi fugace chiaramente correlabile alla lesione da trattare. Tutti gli altri pazienti completamente asintomatici o con sintomi aspecifici (ad esempio sincope, vertigini o stroke/TIA controlaterali) sono da considerare come pazienti realmente asintomatici [2,3,6].

#### *Complicanze periprocedurali*

L'indicazione ad eseguire qualsiasi tipo di rivascolarizzazione delle arterie carotidi dipende dall'incidenza di complicanze associate alla procedura proposta [24]. Per la CEA sono stati definiti dall'American Heart Association e dalla Society of Vascular Surgeons [24,25] dei criteri di sicurezza procedurali. Secondo queste linee guide il trattamento di stenosi

carotidee deve essere eseguita solo se l'incidenza di stroke/morte nei primi 30 giorni è 6% in pazienti con lesioni sintomatici e 3% in pazienti asintomatici. Questi limiti si basano sui due grandi studi sulla CEA. Nello studio NASCET (North American Symptomatic Carotid Endarterectomy Trial) [2,3] l'incidenza di stroke/morte a 30 giorni di pazienti sintomatici è stata del 6.7%. Il limite di 3% nei pazienti asintomatici è basato sullo studio ACAS (Asymptomatic Carotid Artery Study) [4], dove l'incidenza periprocedurale di stroke/morte dopo CEA in pazienti a basso rischio è stata del 2.3%. Altri studi con pazienti asintomatici meno selezionati hanno ottenuto risultati meno favorevoli. Nello studio VACS (Veterans Affairs Cooperative Study) [5] l'incidenza di stroke permanente e morte era del 4.7%. Finora sono disponibili tre studi randomizzati, anche se con numero di pazienti inclusi non molto elevato, che confrontano CEA con CAS [26-28]. Nei tre studi l'incidenza di stroke/morte non era significativamente differente tra le due tecniche. Questi risultati, che si limitano alla valutazione delle complicanze periprocedurali, suggeriscono un'uguaglianza clinica delle due procedure. E' da notare, che nello studio più ampio, il CAVATAS, che ha incluso 500 pazienti per braccio [26], l'incidenza di stroke/morte era superiore al 9% sia nei pazienti trattati con angioplastica (nel CAVATAS lo stent è stato utilizzato solo nel 26% dei casi), sia nei pazienti trattati con CEA. Nel più recente studio randomizzato SAPHIRE, presentato al congresso annuale dell'AHA del 2002, sono stati riportati risultati più incoraggianti [28]. Sono stati randomizzati 156 pazienti per lo stenting carotideo con protezione cerebrale e 151 pazienti per l'endoarterectomia. Pazienti sintomatici erano il 32% nel gruppo stent e 29% nel gruppo chirurgico. L'incidenza di stroke/morte nel gruppo di pazienti trattati con CAS era del 4.5% e nel gruppo trattato con CEA del 6.6% (p=NS). L'end-point combinato

stroke/morte/infarto era significativamente minore nel gruppo CAS (5.8% vs 12.6%; p=0.47). Nonostante la riduzione di stroke e morte, tali risultati superano i limiti posti dalle guidelines AHA [24,25] basati sugli studi NASCET e ACAS [2-4]. Una possibile spiegazione è che in questi ultimi due studi sono stati esclusi pazienti con occlusione della carotide controlaterale, restenosi dopo CEA, età > 80 anni e la presenza di patologie cardiache o polmonari concomitanti, mentre negli studi randomizzati CAS versus CEA questi pazienti a rischio più alto sono stati trattati. Un importante vantaggio dell'approccio terapeutico meno invasivo del CAS rispetto alla CEA è l'assenza di lesioni del nervo facciale e di problemi di guarigione della ferita chirurgica. Viceversa, l'incidenza di complicanze per l'accesso vascolare percutaneo è bassa, grazie ai ridotti diametri dei cateteri utilizzati.

#### *Protezione cerebrale*

Confrontando i risultati dei primi registri di stenting carotideo eseguito senza protezione con quelli più recenti con utilizzo routinario di questi sistemi, si nota un'importante riduzione delle complicanze procedurali. In un registro multicentrico di CAS con protezione su 753 pazienti (815 procedure), di cui il 57.9% presentava criteri d'esclusione per lo studio NASCET, l'incidenza di stroke/morte a 30 giorni era del 3.4% [29]. Nelle serie di Roubin e Coll. (528 pazienti; 604 procedure) [7] e Wholey e Coll. (4749 pazienti; 5210 procedure) [8] l'incidenza di stroke/morte dopo CAS senza protezione cerebrale era, rispettivamente, del 7.3 e 5.9%. Risulta evidente, pertanto, che l'applicazione routinaria della protezione cerebrale riduce l'incidenza di complicanze procedurali. Altri importanti fattori che migliorano i risultati sono l'ottimizzazione della tecnica dello stenting e il miglioramento del

materiale usato. Durante 5 anni d'esperienza Roubin e Coll. [7] hanno dimostrato una riduzione dell'incidenza di stroke/morte dal 9.3% nel primo anno al 4.3% nel quinto anno.

#### *Risultati a lungo termine*

Il confronto dell'efficacia clinica a lungo termine del CAS e della CEA non è facile per la mancanza di dati direttamente comparabili. Nello studio randomizzato CAVATAS l'incidenza di stroke ipsilaterale e morte a 3 anni dalla procedura era simile tra i gruppi [26]. Nello studio NASCET l'incidenza di stroke/morte era del 15.8% a 2 anni e nell'ACAS 20.7% a 5 anni [3]. Nel registro di Roubin e Coll. l'incidenza di stroke nei pazienti sintomatici era dell' 11% e nei pazienti asintomatici del 14% [7].

L'incidenza di restenosi dopo CAS è inferiore al 10% [7, 10, 30] e l'angioplastica semplice con protezione per il trattamento della restenosi intrastent comporta buoni risultati angiografici.

#### **Conclusioni**

Lo stenting carotideo sta emergendo come alternativa terapeutica poco invasiva per il trattamento delle stenosi carotidee. I risultati dei primi studi randomizzati e dei registri di CAS con protezione cerebrale indicano risultati simili a quelli ottenuti nelle migliori casistiche di endoarterectomia chirurgica. Nei pazienti ad elevato rischio operatorio, soprattutto quelli con stenosi carotidea sintomatica, nei pazienti con associata malattia coronarica ed in quelli di età superiore a 80 anni, la procedura di stenting carotideo appare preferibile.

## References

- American Heart Association. 2000 Heart and Stroke Statistical Update. Dallas, Texas: American Heart Association; 1999.
- North American Symptomatic Carotid Endarterectomy Trial Collaboration. Beneficial effect of carotid endarterectomy in symptomatic patients with high grade carotid stenosis. *N Engl J Med.* 1991;325:445-453.
- Barnett HJ, Taylor DW, Eliasziw M, et al. Benefit of carotid endarterectomy in patients with symptomatic moderate or severe stenosis: North American Symptomatic Carotid Endarterectomy Trial Collaborators. *N Engl J Med.* 1998;339:1415-1425.
- Executive committee for the Asymptomatic Carotid Atherosclerosis Study; Endarterectomy for asymptomatic carotid artery stenosis. *JAMA.* 1995;273:1421-1428.
- Hobson RW, Weiss DG, Fields WS, et al. Efficacy of carotid endarterectomy for asymptomatic carotid stenosis: the Veterans Affairs Cooperative Study group; *N Engl J Med.* 1993;328:221-227.
- Randomised trial of endarterectomy for recently symptomatic carotid stenosis: final results of the MRC European Carotid Surgery Trial (ECST). *Lancet.* 1998;351:1379-1387.
- Roubin SG, New G, Iyer SS, et al. Immediate and late clinical outcomes of carotid artery stenting in patients with symptomatic and asymptomatic carotid artery stenosis. A 5-year prospective analysis. *Circulation.* 2001;103:532-537.
- Wholey MH, Wholey M, Mathias K, et al. Global experience in cervical carotid artery stent placement. *Catheter Cardiovasc Intervent.* 2000;50:160-167.
- Mathias K. Perkutane transluminale Katheterbehandlung supraaortaler Arterienobstruktionen. *Angio.* 1981;3:47-50.
- Theron JG, Payelle GG, Coskun O, et al. Carotid artery stenosis: Treatment with protected balloon angioplasty and stent placement. *Radiology.* 1996;201:627-636.
- Reimers B, Corvaja N, Moshiri S, et al. Cerebral protection with filter devices during carotid artery stenting. *Circulation.* 2001;104:12-15.
- Williams DO. Carotid Filters: New to the Interventionalist's Toolbox. *Circulation.* 2001;104:2-3.
- Martin JB, Pache JC, Treggiari-Venzi M, et al. Role of the distal balloon protection technique in the prevention of cerebral embolic events during carotid stent placement. *Stroke.* 2001;32:479-484.
- Tübler T, Schlüter M, Dirsch O, et al. Balloon-protected carotid artery stenting: relationship of periprocedural neurological complications with the size of particulate debris. *Circulation.* 2001;104:2791-2796.
- Al-Mubarak N, Colombo A, Gaines PA, et al. Multicenter evaluation of carotid artery stenting with a filter protection system. *J Am Coll Cardiol.* 2002;39:841-846.
- Cremonesi A, Castriota F. Efficacy of a nitinol filter device in the prevention of embolic events during carotid interventions. *J Endovascular Ther.* 2002;9:155-159.
- Angelini A, Reimers B, Dalla Barbera M, et al. Cerebral Protection during Carotid Artery Stenting: Collection and Histopathologic Analysis of Embolized Debris. *Stroke.* 2002; 33:456-461.
- Jordan WD, Voellinger DC, Doblar DD, et al. Microemboli detected by transcranial Doppler monitoring in patients during carotid angioplasty versus carotid endarterectomy. *Cardiovasc Surg.* 1999;7:33-38.
- Markus HS, Clifton A, Buckenham T, et al. Carotid angioplasty: detection of embolic signals during and after the procedure. *Stroke.* 1994;25:2403-2406.
- Ackerstaff RG, Moons KG, van de Vlasakker CJ, et al. Association of intraoperative transcranial Doppler monitoring variables with stroke from carotid endarterectomy. *Stroke.* 2000;31:1817-1823.
- Adami CA, Scuro A, Spinamano L, et al. Use of the Parodi anti-embolism system in carotid stenting: Italian trial results. *J Endovasc Ther.* 2002;9:147-154.
- Qureshi AI, Saad M, Zaidat OO, et al. Intracerebral hemorrhages associated with neurointerventional procedures using a combination of antithrombotic agents including abciximab. *Stroke.* 2002;33:1916-1919.
- Hofmann R, Kerschner K, Steinwender C, et al. Abciximab bolus injection does not reduce cerebral ischemic complications of elective carotid artery stenting: a randomized study. *Stroke.* 2002;33:725-727.
- Moore WS, Barnett HJM, Beebe HG, et al. Guidelines for carotid endarterectomy: a multidisciplinary consensus statement from the Ad Hoc committee, American Heart Association. *Stroke;* 1995;26:188-201.
- Biller J, Feinberg WM, Castaldo JE, et al. Guidelines for carotid endarterectomy: a statement for healthcare professionals from a special writing group of the stroke council, American Heart Association. *Circulation.* 1998;97:501-509.
- Endovascular versus surgical treatment in patients with carotid stenosis in the carotid and vertebral artery

- transluminal angioplasty study (CAVATAS): a randomised trial. *Lancet*. 2001;357:1729-1791.
27. Brooks WH, McClure RR, Jones MR, et al. Carotid angioplasty and stenting versus carotid endarterectomy: Randomized trial in a community hospital. *J Am Coll Cardiol*. 2001;38:1589-1595.
28. Yadav J, et al. SAPHIRE: Stenting and angioplasty with protection in patients at high risk for endarterectomy. Scientific communication. 75<sup>th</sup> Scientific Session of the American Heart Association. Chicago 2002.
29. Reimers B, Castriota F, Tuebler T, et al. Routine use of cerebral protection during carotid artery stenting: 30-day results of a multicenter registry of 692 procedures. *Circulation*. 2002;106; suppl.II-713. (abstract).
30. Dietz A, Berkefeld J, Theron JG, et al. Endovascular treatment of symptomatic carotid stenosis using stent placement. Long-term follow-up of patients with a balanced surgical risk/benefit ratio. *Stroke*. 2001;32:1855-1859.

**Bernhard Reimers**

Dipartimento Cardiovascolare  
Mirano (Ve)

**Indirizzo per la corrispondenza:**

Ospedale Civile – Cardiologia  
Via Mariutto 13  
30035 Mirano (Ve) – Italia  
Tel 041 579 4261  
Fax 041 579 4309  
e-mail: ulss13mir.card@tin.it